Clinical Report

インプラント治療における チタンアバットメントに対する 陽極酸化処理の有用性

――色調変化における考察と臨床応用

工藤安秀　Yasuhide Kudo ■ 株式会社シケン

はじめに

口腔インプラント補綴治療においてアバットメントの種類は様々であり，歯科医師の考えや症例に適した選択がラボサイドに求められることも多々ある．生体親和性の高い材質として，現状で臨床的に許容されている主なものにはジルコニアとチタンがある．いずれの材質を使用したとしても利点・欠点は存在し，審美面に関してはジルコニアが，アバットメントの強度に関してはチタンが第一の選択肢として挙げられる．ジルコニアは審美的な優位は認めるものの強度に不安があることが欠点であり，一方チタンは強度的に優位性があるが酸化により審美的に暗い色調になるという欠点がある．

近年ではデジタル技工の普及により，精度の高い技工物の製作が可能となっており，強度があり，なおかつ審美的にも優れたものを臨床で使用することができないかと考えた．先ほども記したとおり，チタンアバットメントには強度があり，All-on-4 などの歯数の多い症例で選択される場合が多い．また，チタンアバットメントを使用する場合，アルミナサンドブラスト処理などの手法を用いて上部マテリアルを接着しているが，近年ではセメントの接着性の向上もあり，上部構造をアルミナ処理なしでそのまま接着できるようになってきている．ただ，歯頸部付近の歯肉の厚みが薄い場合や唇舌的に厚みがあまり取れない場合などは，透明感のある上部構造をセットしようとするとチタンの金属部分が透過して暗く見えてしまい，審美的に劣ってしまう点が課題であった．

そこで「陽極酸化処理」という手法を用いて色調の変化を施し，透過した際の暗さを補えば，チタンの欠点を克服することができるのではないかと考えた．しかしながら，チタンに陽極酸化処理を利用した補綴物製作の適応症例や臨床報告はまだ少ない．そこで今回，陽極酸化処理を利用した補綴物の審美性を左右する因子に対する分析を行うため，各種実験を通して検証したのでその結果を報告したい．あわせて，2 つの臨床例における考察も示す．

陽極酸化処理の概要

1．陽極酸化処理の仕組み

そもそも陽極酸化処理とはどういった技術なのだろうか？　発色させたい金属を陽極に，通電性の良い金属を陰極にして電解質溶液中で通電すると，水の電気分解の効果で陰極からは水素が，陽極からは酸素が発生する．この陽極で発生した酸素と金属が結び付き，表面に酸化皮膜が生成され，その酸化皮膜を金属表面に付着させることができる．この「酸化皮膜の膜厚を自由にコントロールする」技術を総称して，「陽極酸化処理」と呼んでいる（**図 1**）．

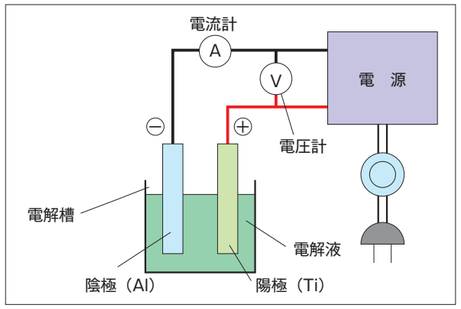

図 1　陽極酸化処理の仕組み（東陽理化学研究所資料より）

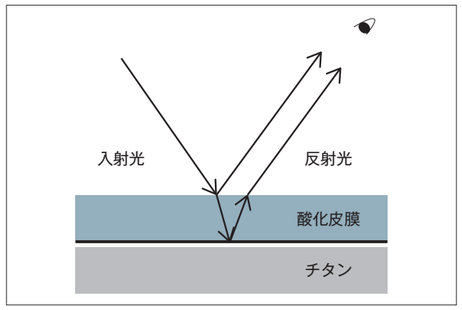

図２　酸化皮膜の膜厚による光の屈折（東陽理化学研究所資料より）

図３　チタンカラーを施したアバットメントのラインアップ

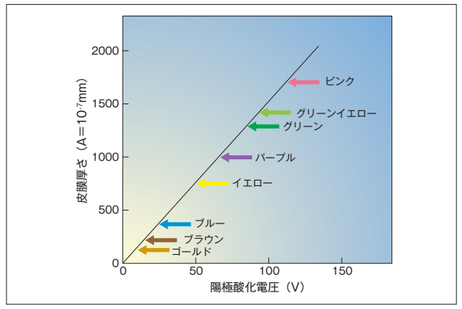

図４　電圧による変色の分布（東陽理化学研究所資料より）

図５　電解研磨のみを施したチタンアバットメント

2. 酸化皮膜生成によるチタン発色のメカニズム

この酸化皮膜の膜厚を変化させることでチタンの色を変色させることができるのだが，なぜそのような現象が起こるのだろうか？　結論から言うと，「酸化皮膜の厚みによって特定の色の光だけが強められることで，目に届く色が変化しているように見える」ということである．酸化皮膜のついたチタンに光を当てると，酸化皮膜自体は無色透明なので一部は屈折して酸化皮膜へ入り，チタンと酸化皮膜の境目で反射してその後，我々の目に届く．酸化皮膜へ入らなかった残りの光は酸化皮膜表面で反射し我々の目に届く（**図２**）．この２つの光が干渉作用を起こし，特定の波長の光が強められることで目に届いたときに「その色に見える」という現象が起こる．結果，酸化皮膜の膜厚を変化させることでチタン自体の色調が変化しているように見えるのである．

3. 陽極酸化処理を施すことで得られる効果

チタンアバットメントに陽極酸化処理を施すことで，透明感のある歯冠補綴物をセットする際に問題となる，金属色を遮断することができると考えられる．例えば，チタンアバットメントの金属色をゴールドシェードに変化させれば，下地となる色が暗くならず，上部構造の発色が良くなることが想定される（**図３，４**）．また，アバットメント自体を変色させる同じような技術に，窒化処理で皮膜を生成させる方法があるのだが，この窒化処理の膜厚は１～４μｍあり，厚みが出ることが問題である．対して，陽極酸化処理による酸化皮膜の膜厚は0.01～0.2μｍと，圧倒的に薄くすることができるので，適合精度を求められるインプラント症例には最適と言える．さらには，この技術をチタンベースに応用することで，歯肉とのディスカラーレーションを防ぐこともできる．

また，チタンはフッ素によって腐食すると言われており，陽極酸化処理でチタン表面に酸化皮膜を施すことで，歯磨き粉に入っているフッ素による腐食を防止することも可能だと考えられる．

図 6-a ～ c　実験に使用した上部構造のマテリアル．シェードはすべて A3 である
a：『ベレッツァ ハイトランス ジルコニア』（アイキャスト）
b：『松風ディスク ZR ルーセント FA』（松風）
c：『IPS e.max プレス LT インゴット』（Ivoclar Vivadent）

図７　歯科用測色装置『Crystaleye』

図８　レイボルド社製の陽極酸化処理装置



図９　陽極酸化処理を施し，ゴールド色に変化したチタンアバットメント

実験方法

陽極酸化処理による審美性の変化を検証するため，以下のような実験を行った．

①金属色のチタンアバットメント（**図５**）を用意し，チタンアバットメントに適合する形状の上部構造を３種類用意する（**図６**）

②歯科用測色装置『Crystaleye』（オリンパス）（**図７**）を使用して，上部構造をアバットメントに装着した状態の画像を撮影．ソフトウェアで色調を診断する．

③撮影後，チタンアバットメントに陽極酸化処理を施し（**図８**），ゴールドシェードに変色させる（**図９**）．

④変色させたアバットメントに①の上部構造を装着し，②と同条件で撮影し，色調を診断，色調変化の有無を比較する．

各材料による上部構造は1.0mm と 1.5mm のものを用意し，それぞれの透過についても検証を行った．検証結果を**図 10 ～ 15** に示す．

陽極酸化処理前（電解研磨のみ）

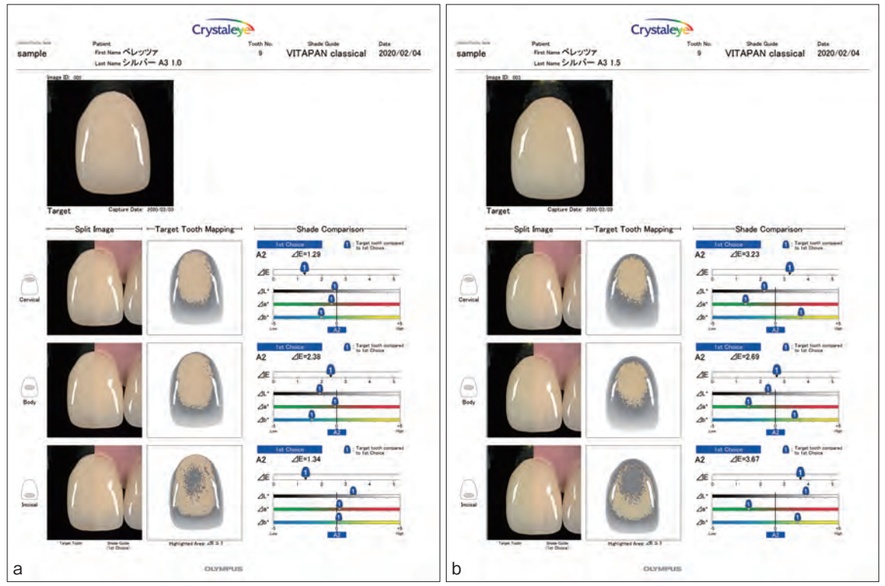

図 10-a, b 『ベレッツァ ハイトランス ジルコニア』．厚み 1.0mm（a），1.5mm（b）ともに，全体的に白く透過され，A2 シェードに見える結果となった

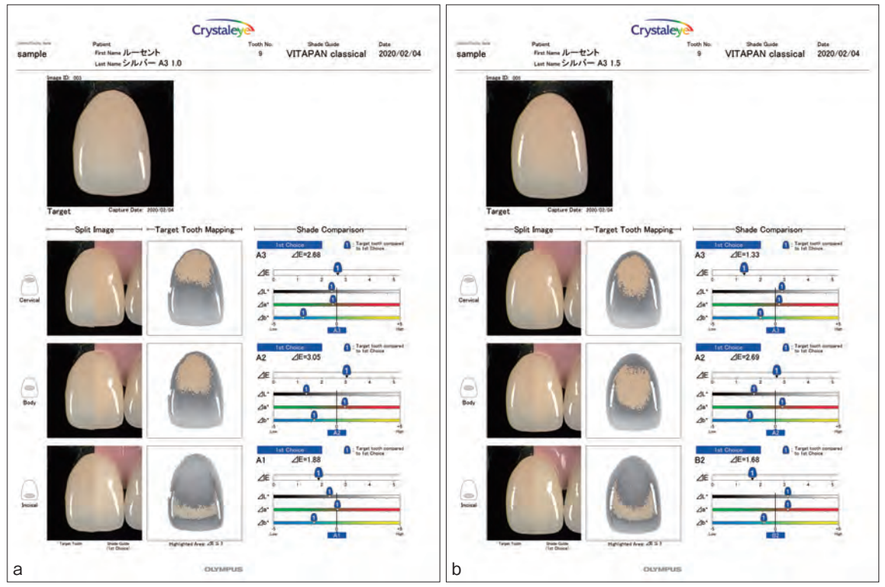

図 11-a, b 『松風ディスク ZR ルーセント FA』．a：厚み 1.0mm では，グラデーションディスクであるため 3 層に色が分かれた．理想的なシェードが得られた．b：厚み 1.5mm では，a と比べて切縁部がやや B2 シェード気味になり，透明感に違いが認められた

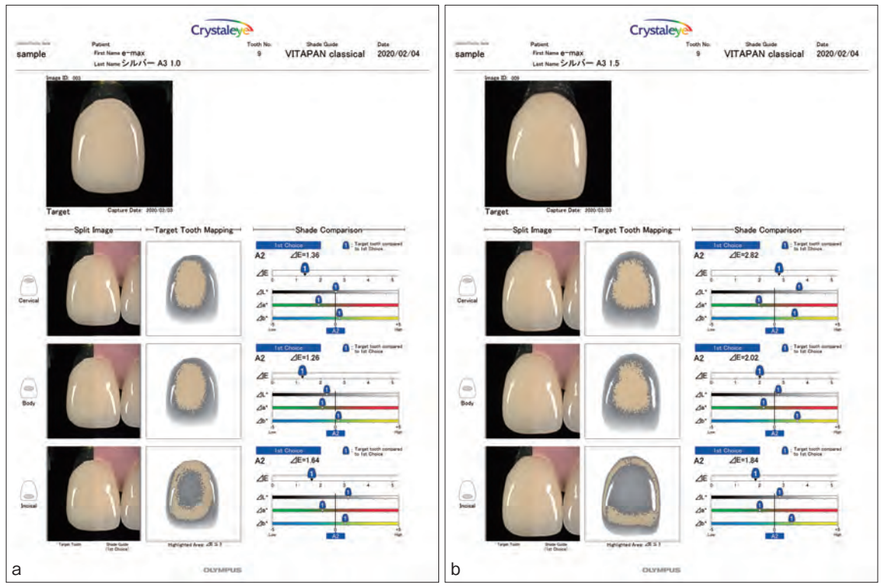

図 12-a, b 『IPS e.max プレス LT インゴット』．厚み 1.0mm（a），1.5mm（b）とも全体的に白味が強く，A2 シェードと識別された

陽極酸化処理後

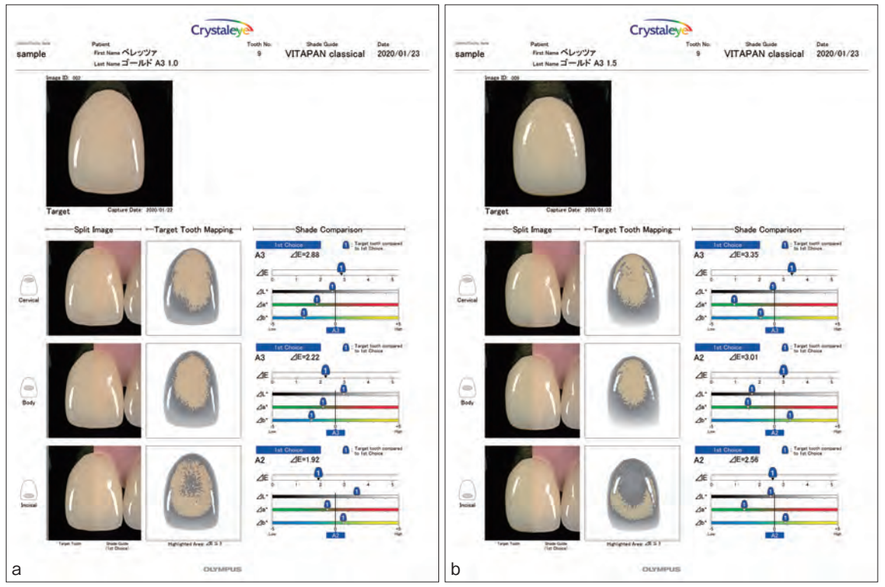

図 13-a, b 『ベレッツァ ハイトランス ジルコニア』．a：厚み 1.0mm では，切縁部がやや白くはなったが，全体的に A3 シェードと識別された．b：厚み 1.5mm では，歯頸部以外やや白くはなったが全体的に A3 シェードと識別された

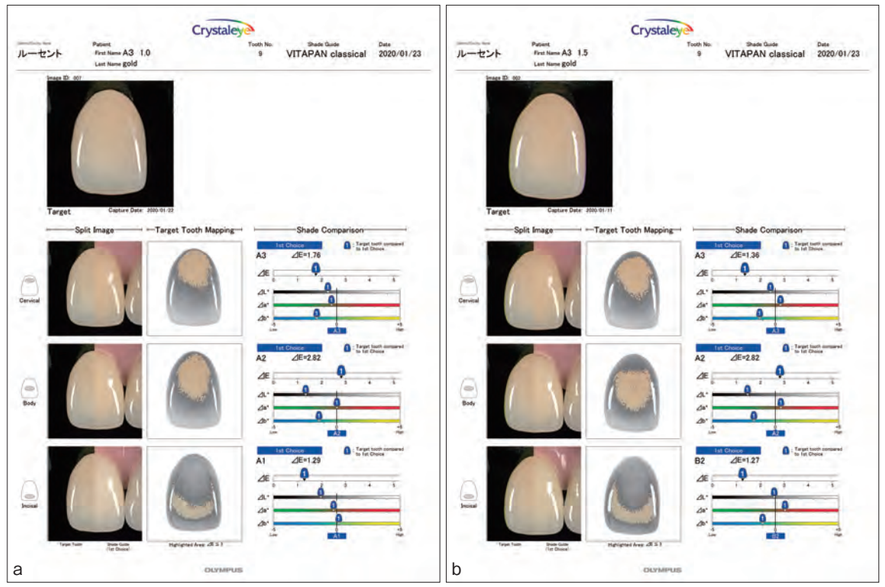

図 14-a，b 『松風ディスク ZR ルーセント FA』．a：厚み 1.0mm では，グラデーションがしっかりと出て，理想的なシェードが得られた．b：厚み 1.5mm では，切縁部がやや白くなったが，グラデーションはきれいに出ており，理想的なシェードが得られた

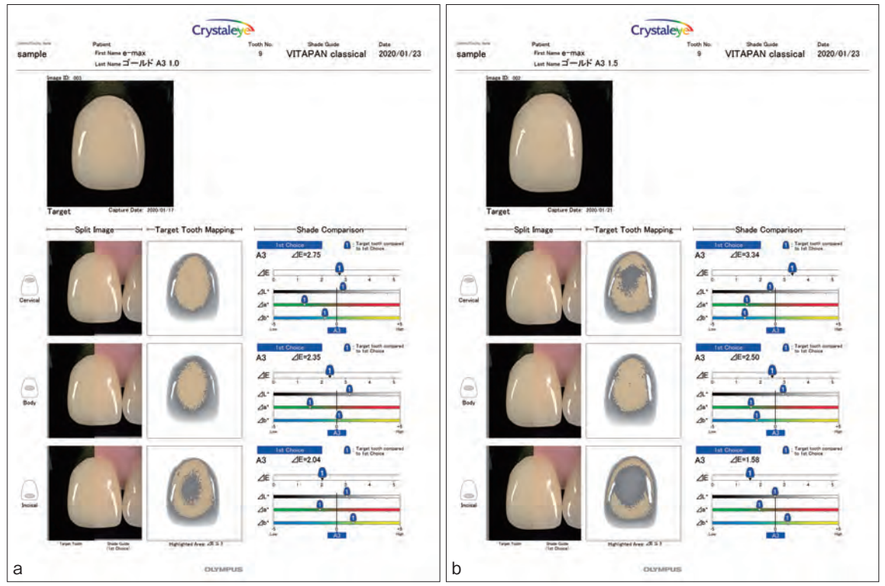

図 15-a，b 『IPS e.max プレス LT インゴット』．厚み 1.0mm（a），1.5mm（b）ともに全体が A3 シェードであると識別された

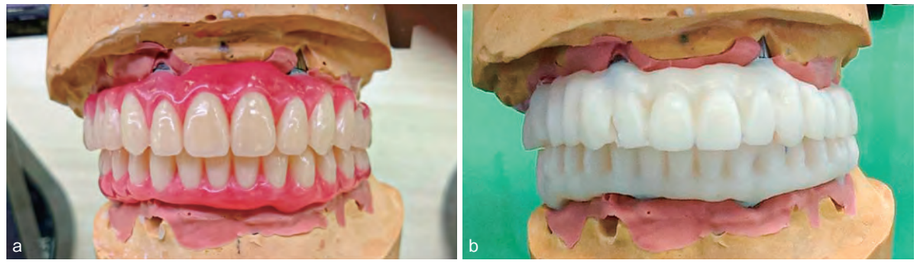

図 16-a，b 人工歯は『リブデントグレース』（ジーシー）及び『SR フォナレス Ⅱ』（Ivoclar Vivadent）を使用．口腔内にて正中，インサイザルエッジポジションなど，患者の要望を確認する．その後，シリコーン印象材を使用し，人工歯排列をレジンにて置き換える

実験のまとめ

実験・検証の結果，電解研磨したチタンアバットメントは，上部構造のセラミックが全体的に白味の強くなった状態で透過され，一方で陽極酸化処理されたアバットメントは，透過性の高いセラミックであっても元々の A3 に近い色調を再現することができた．特にハイトランスジルコニアにおいてその効果が顕著に現れたことから，グラデーションディスクなど下地の色に影響を及ぼされないマテリアルも出てきてはいるものの，少なくとも透過性の高い単色のマテリアルに対しては下地の色を遮断する効果が認められると考えられた．

＊　＊　＊

この実験データを受け，実際の臨床例においても陽極酸化処理の有用性を実感することができたので，以下に紹介したい．

Clinical Case1

1．症例概要

患者は 46 歳男性．上下顎ともに重度の歯周病で，インプラント治療を希望され来院された．

歯に強いコンプレックスを抱えており，この機会に綺麗にして欲しいなどの審美的な要望が高かったため，チタンフレームに陽極酸化処理を施してゴールド色に変化させることでチタン色の透過を抑制，審美領域に対してはインディビジュアルタイプのジルコニアクラウンを製作した〔担当歯科医師：石井祐典先生（京都市西京区／五十嵐歯科医院）〕．

2．製作の流れ

上部構造の製作に当たり，まず人工歯を用いて排列試適を行い，正中やインサイザルエッジポジションなど，口腔内での患者の要望を直接確認．通常は複数回プロビジョナルレストレーションを製作するが，今回は患者の時間的な都合上，ファーストプロビジョナルレストレーション製作後に最終補綴装置の装着となった．

当初，最終上部構造はフレームに人工歯を接着するアクリリック仕上げを予定していたが，試適時の患者の審美的要望を満たすためジルコニアを使用し，インディビジュアルタイプに変更．排列試適終了後，シリコーン印象材で採得した型を用いて，人工歯をレジンに置き換えた（**図 16**）．

レジンフレームへの置き換えが完了した後，フレーム製作のためにカットバックを行うのだが，審美的な上部構造を製作するうえで最も重要な条件の 1 つとして，上部構造の厚みが挙げられる．近年，透過性の良いオールセラミックスを使用して上部構造を製作する機会が多くなっているが，フレーム色が透過し色調が暗くなる，破折するなどといったトラブルの要因となってしまう場合も多いため，上部構造の厚みを確保することは非常に重要である．本症例においては，唇側・頬側・舌側・咬合面すべて，2mm の幅でカットバックを施し，厚みを確保した．また，歯頸ラインにおいても 1.5mm の幅で厚みを確保した（**図 17**）．

カットバック完了後，ラボスキャナーを用いてフレームをスキャンし，チタンフレームを製作（**図 18**）．フレームのメタルを調整した後，人工歯排列時に採得した

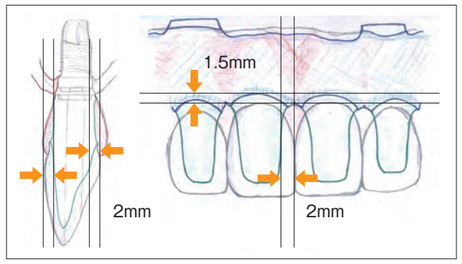

図 17　ジルコニアと歯肉部の両方が重なる部分は，しっかりとスペースを確保するために 1 本 1 本カットバックを行う

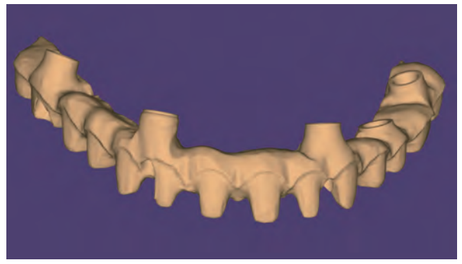

図 18　カットバック終了後，ラボスキャナーを用いてスキャンを行う

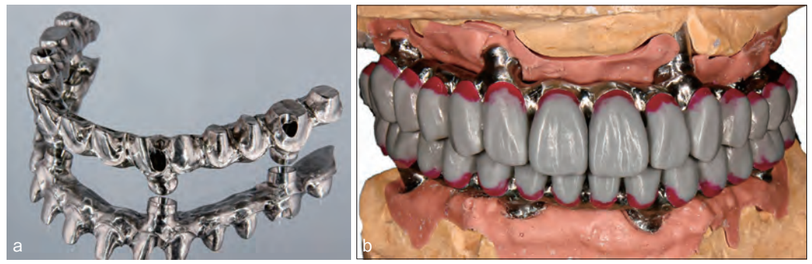

図 19-a, b　ミリング終了後にメタルを調整し，人工歯排列した際のシリコーンコアを用いてフレームにワックスアップを行う

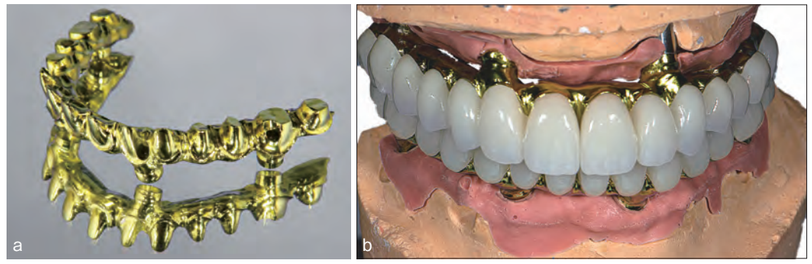

図 20-a, b　ワックスアップ終了後，ジルコニアに置き換えて歯冠形態に反映．チタンフレームは陽極酸化処理を行う．チタンフレームのメタル色を消しゴールド色とすることで，ジルコニアを被せた際に全体的に色調が明るく見える．ジルコニアの色調は A1 とした

シリコーンコアを用いて，フレームに対して歯冠形態のワックスアップを行った（**図 19**）．ワックスアップが完了し，最終的な歯冠形態を確定させた後，ワックスをジルコニアに加工．チタンフレームは陽極酸化処理を施し，ゴールド色に変化させた（**図 20，21**）．

陽極酸化処理と上部構造の十分な厚みを確保したことで，審美的な最終補綴装置を製作することができた（**図 22，23**）．

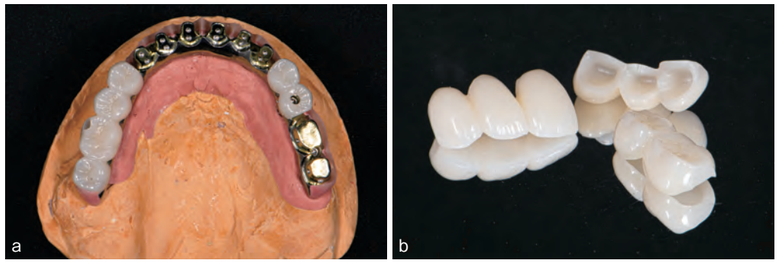

図 21-a, b　口腔内装着時の審美的な要望を満たすために，3 ~ 3 と |6 7 はインディビジュアルクラウンで上部構造を製作．その他の部位はフレームと接着し，スクリュー固定の構造とした．下顎も同様にインディビジュアルタイプとしている

図 22　完成した最終上部構造．オペークを使用していない本症例においてもメタルの影は確認できず，審美的な上部構造を製作することができた

図 23-a ~ d　最終補綴装置装着時の口腔内．歯頸部付近においても内部構造が透過されず，違和感の少ない上部構造に仕上げることができた

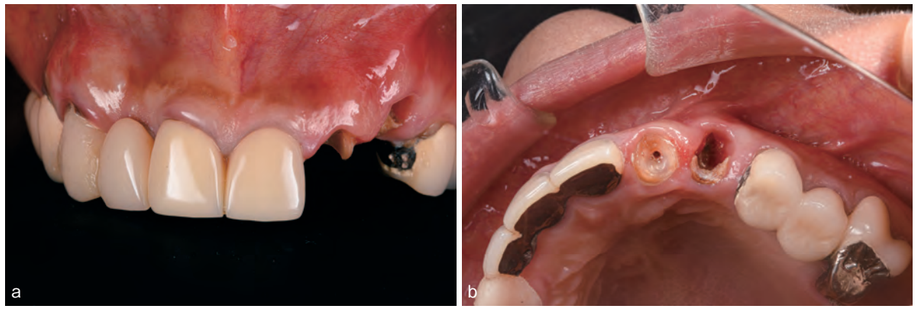

図 24-a，b　来院時の口腔内写真．3|部の歯根が破折してしまっているのがわかる

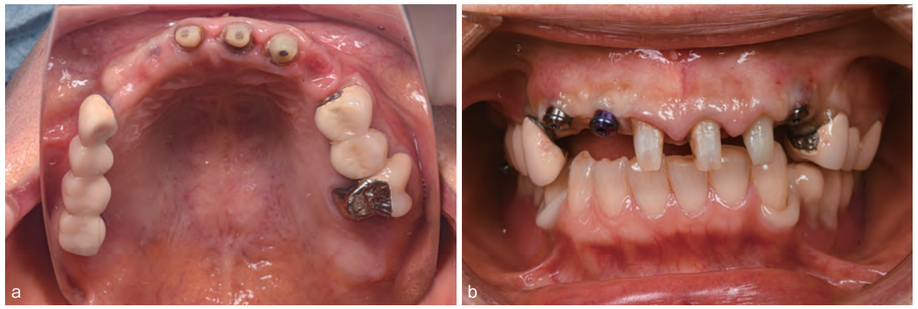

図 25-a，b　インプラント埋入後の口腔内．特に 3|3 部の歯肉が薄くなってしまい，ヒーリングキャップの色が透けてしまっている

Clinical Case 2

1．症例概要

患者は女性．3|3 の治療を他院にて何度も行っていたが中々良くならず来院．両側とも保存不可能のため，説明後にインプラント治療へ進んだ．インプラント埋入前の段階で 2┼6 までのレジン前装ブリッジが口腔内に入っていたが，3 2|3 にインプラントを埋入し，3┼3 までの6前歯を補綴する治療計画を立てた（**図24**）．両側とも骨は薄く骨移植と共に同時埋入．上顎右側は歯肉の厚みも乏しかったため，後日歯肉移植を行う（**図25**）．

チタン色のアバットメントをセットすると歯肉部の発色が暗くなる恐れがあったため，アバットメントに陽極酸化処理を施して変色させ，口腔内歯肉部分の発色を補正した．本稿では新型コロナウイルス流行の影響などもあり，プロビジョナルレストレーションの段階での比較だが，骨造成後は，より調和の取れた色調を再現できる見込みである〔担当歯科医師：佐藤洋司先生（秋田県仙北市／さとうデンタルクリニック）〕．

2．製作の流れ

本症例では，アバットメント装着時に最も歯肉色と調和するアバットメントの色調に関する検証の意味を含め，電解研磨のみを行ったチタンアバットメント，陽極酸化処理を施して色調を変化させたアバットメント（ゴールド色・ピンク色）の計3種類を用意し，上部構造を装着した状態もあわせて審美面での比較を行った（**図26～31**）．

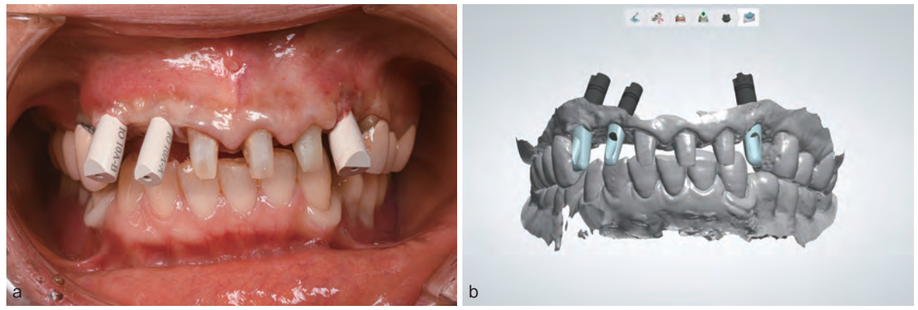

図 26-a，b　アバットメントは残存歯質と平行性が取れる形態でデザインした

図 27-a，b　検証のために製作した3種のアバットメント．口腔内での発色を比較する

図 28　製作したプロビジョナルクラウン．本来であれば最終上部構造を装着したかったが，新型コロナウイルスの流行などの事情により，プロビジョナルレストレーションでの比較となってしまった

口腔内の色調比較

図 29-a ～ c　① 電解研磨のみのチタンアバットメント．歯肉部に黒い影が写り，特に歯頸部においてアバットメントの色がはっきり出てしまった．歯肉が薄い場合，チタン色のままでは審美性がやや劣ってしまうことがわかる

図 30-a ～ c　② 陽極酸化処理でゴールド色に変化させたチタンアバットメント．**図 29** と比較して，口腔内における暗い色は抑えられている．歯頸部付近でもアバットメントが目立たず，口腔内との調和がとれている

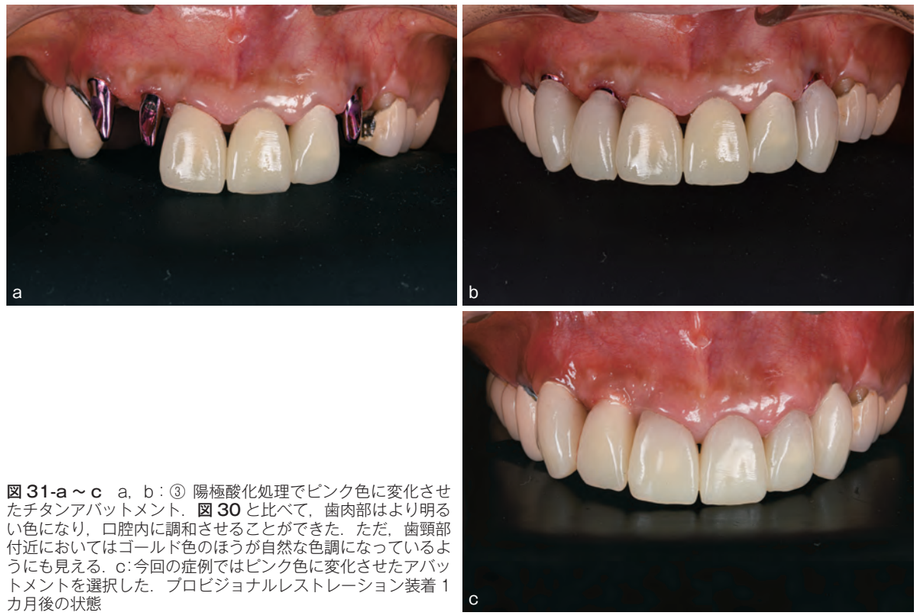

図 31-a ～ c　a，b：③ 陽極酸化処理でピンク色に変化させたチタンアバットメント．**図 30** と比べて，歯肉部はより明るい色になり，口腔内に調和させることができた．ただ，歯頸部付近においてはゴールド色のほうが自然な色調になっているようにも見える．c：今回の症例ではピンク色に変化させたアバットメントを選択した．プロビジョナルレストレーション装着 1 カ月後の状態

おわりに

陽極酸化処理を施すことでチタンフレームの口腔内での発色が良好になり，またゴールド色・ピンク色どちらの場合においても，電解研磨のみのチタンアバットメントよりも審美性の高い結果を得ることができた．ただ，患者の歯肉色によって陽極酸化処理後のどの色が口腔内で調和するか左右される場合もあるので，陽極酸化処理を行う際には患者や歯科医師と相談しながら色を決める必要があり，より一層，チェアサイドとのカンファレンスを含めたコミュニケーションの重要性を感じた．

自社でのアルミナサンドブラスト処理を施したアバットメントと陽極酸化処理を施したアバットメントを比較したセメント接着実験では，両者の接着性に大きな差がないという結果も出ている．アルミナサンドブラスト処理を行うことでチタンフレームが黒くなってしまうといった問題も，陽極酸化処理で解決できる可能性があり，近年の透過性の高いオールセラミックマテリアルの需要ともマッチしているのではないだろうか．今後もより審美性の高いインプラント上部構造を製作する方法を模索し，提案・検証を続けていきたい．

最後に，本稿の症例をご提供くださった石井祐典先生，佐藤洋司先生をはじめ，各医院のスタッフの皆様に深く感謝の意を表します．